

LA FASCIULOSE ÉQUINE (INFECTION PAR *FASCIOLA HEPATICA*)

EQUINE FASCIOSIS (INFECTION BY *FASCIOLA HEPATICA*)

Khadija DRISS¹ , Mohamed GHARBI² , Meha KAMOUN³  & Ines HAMMAMI⁴ 

Manuscrit initial reçu le 9 juin 2024, manuscrit révisé reçu le 12 août 2024, accepté le 18 septembre 2024, révision éditoriale le 28 novembre 2024

RÉSUMÉ

La fasciolose est une zoonose parasitaire causée par des trématodes du genre *Fasciola*, qui affecte les herbivores et l'Homme. La fasciolose est à l'origine d'importantes pertes économiques qui sont dues aux pertes de productions et de performances des animaux ainsi qu'à des mortalités. Dans cette revue, les auteurs présentent l'épidémiologie générale de la fasciolose équine, ses signes cliniques et les lésions qu'elle induit, ainsi que les mesures de lutte à mettre en œuvre contre cette parasitose. La lutte contre la fasciolose équine consiste principalement à éviter de faire paître les animaux dans les zones humides fascioligènes et à dépister puis traiter les animaux avec des fasciolicides. Une meilleure connaissance de l'épidémiologie de la fasciolose des équidés permet de mettre en place des mesures de contrôle efficaces, qu'il faut associer à une sensibilisation des vétérinaires et des éleveurs sur le rôle des équidés dans l'épidémiologie de cette parasitose.

Mots-clés : équidés ; *Fasciola hepatica* ; épidémiologie ; symptôme ; traitement

ABSTRACT

Fasciolosis is a parasitic zoonotic disease caused by trematodes of the Fasciola genus, which affects herbivores and humans. Fasciolosis is the cause of major economic losses due to loss in animal production and performances, as well as mortality. In this review, the authors present the general epidemiology of equine fasciolosis, its clinical signs and the lesions it induces, as well as the control measures to be implemented against this parasitosis. To control equine fasciolosis, animals should not graze in fascioligenic wetlands and should be screened and treated with fasciolicides. A better knowledge of the equine fasciolosis epidemiology will allow to implement effective control measures, which must be combined with raising awareness among veterinarians and breeders about the role of equids in the epidemiology of this parasitosis.

Keywords: equids; *Fasciola hepatica*; epidemiology; symptoms; treatment

INTRODUCTION

L'élevage des équidés présente certaines particularités par rapport à celui des animaux de rente. En effet, la notion de cheptel est pratiquement absente puisque, le plus souvent, le propriétaire ne possède qu'un cheval ou un nombre limité d'animaux. De plus, les propriétaires équins peuvent ne pas être de vrais éleveurs, mais des amateurs avec peu de connaissances techniques, ce qui complique parfois la prise en charge sanitaire des animaux. Par ailleurs, étant donné la quasi-disparition du souci de rentabilité pécuniaire dans les élevages équins, certains domaines de la médecine équine ont été moins sujets à des études approfondies que d'autres. Ceci explique le manque de connaissances relatives à la parasitologie équine (Olonde 2015).

1- Fondation Nationale d'Amélioration de la Race Chevaline, 2020 Sidi Thabet, Tunisie.

Courriel : khadjadriss@icloud.com

2- Laboratoire de parasitologie, Univ. Manouba, École Nationale de Médecine Vétérinaire de Sidi Thabet, 2020 Sidi Thabet, Tunisie.

Courriel : gharbim2000@yahoo.fr

3- Laboratoire de parasitologie, Univ. Manouba, École Nationale de Médecine Vétérinaire de Sidi Thabet, 2020 Sidi Thabet, Tunisie.

Courriel : kamounmeha45@gmail.com

4- Laboratoire de parasitologie, Univ. Manouba, École Nationale de Médecine Vétérinaire de Sidi Thabet, 2020 Sidi Thabet, Tunisie.

Courriel : ineshammami4421@gmail.com



La fasciolose équine est l'une des parasitoses les plus sous-estimées ; c'est une infestation parasitaire ré-émergente et très importante chez les équidés. Elle est due à un parasite trématode appartenant au genre *Fasciola* dont l'infestation se manifeste suite à l'ingestion de métacercaires enkystées (Hughes 1985 ; Almatar 2022). Cette helminthose est largement étudiée chez les ruminants, chez lesquels elle provoque d'importantes pertes économiques en affectant le bien-être des animaux infestés et en menaçant assez souvent leur vie (Owen 1977 ; Quigley et al. 2017). Cependant, son impact sanitaire chez les équidés reste peu étudié ; elle est même sous-diagnostiquée, car les signes cliniques sont peu évocateurs et la plupart des infestations sont des découvertes d'autopsie (Getachew et al. 2010 a ; Quigley et al. 2017 ; Maitland-Stuart 2022).

Certaines études ont montré que, le plus souvent, les douves n'atteignent pas leur maturité chez les équidés (Nansen et al. 1975 ; Howell et al. 2020) et que la période prépatente est probablement plus longue que chez les autres herbivores. Cela explique la non-excrétion des œufs dans les fèces et engendre par la suite des difficultés diagnostiques basées sur des techniques coprologiques (Grelck et al. 1977 ; Soulé et al. 1989 ; Howell et al. 2020).

Les méthodes de diagnostic de la fasciolose équine comprennent également la détection d'anticorps dans le lait ou le sérum en cas d'infestations précoces causées par des douves immatures et la détection d'antigènes dans les fèces. Jusqu'à aujourd'hui, aucun test n'est considéré comme de référence pour la détection de *Fasciola* chez les équidés. Le diagnostic reste difficile puisque les techniques utilisées ont des performances intrinsèques (sensibilité et spécificité) variables (Almatar 2022).

En Europe, particulièrement en France, la limnée tronquée (*Galba truncatula*) est le principal hôte intermédiaire de *Fasciola hepatica* (Beesley et al. 2018). Bien que le parasite soit présent dans certaines régions françaises (ex : 67/149 dans un abattoir en Corse) (Alba et al. 2023), très peu d'études récentes sont disponibles sur la fasciolose équine en France.

L'objectif de cet article est de présenter la fasciolose chez les équidés en mettant l'accent sur la biologie du parasite, l'épidémiologie, l'aspect clinique et lésionnel, ainsi que la conduite préventive et thérapeutique vis-à-vis du parasite.

DÉFINITION

La fasciolose est une helminthose hépatobiliaire causée par des trématodes du genre *Fasciola*, en particulier *F. hepatica* (Linnæus 1758) et *F. gigantica* (Cobbold 1856), et par une troisième espèce appartenant au genre *Fascioloides* : *F. magna* (Bassi 1875). Cette dernière est l'espèce la moins répandue dans le monde (Itagaki et al. 2022). La forme clinique est due à la migration et à l'installation du trématode dans le parenchyme hépatique et les canaux biliaires de l'hôte définitif ; il s'agit principalement de ruminants domestiques : ovins, bovins, caprins, etc., mais aussi d'animaux sauvages tels que le ragondin (Gayo et al. 2011 ; Evack et al. 2020). Contrairement à l'âne, qui est plus réceptif, la fasciolose est occasionnellement rencontrée chez le cheval (Haridy et al. 2002 ; Mas-Coma et al. 2020). Par ailleurs, l'Homme peut être infesté accidentellement suite à la consommation de cressons contaminés par les métacercaires dans les zones endémiques où les ânes sont signalés comme un réservoir de l'infestation humaine (Mas-Coma et al. 2018).

LE PARASITE

Taxonomie

Fasciola spp. est un plathelminthe à symétrie bilatérale, aplati dorso-ventralement, non segmenté, triploblastique et acelomate. Elle fait partie de la classe des trématodes, de la sous-classe des digènes, de l'ordre des Echinostomida et de la famille des Fasciolidae. Il existe trois espèces principales de Fasciolidae présentes dans le monde entier, avec des occurrences très variées : *Fasciola hepatica*, *Fasciola gigantica* et *Fascioloides magna* (Soulsby 1982 ; Juhász & Stothard 2023). Seule *F. hepatica* est présente en Europe (Beesley et al. 2018).

Morphologie

Le corps de la douve est foliacé, avec une extrémité postérieure pointue (Figure 1). Celle-ci est caractérisée par un cône céphalique situé dans l'allongement antérieur du corps sur lequel se trouvent deux ventouses, orale et ventrale, situées à proximité l'une de l'autre et de taille relativement égale, servant à la douve à se nourrir et à se fixer aux parois des voies biliaires. L'adulte est hermaphrodite, sa taille varie considérablement selon l'espèce, atteignant 30, 50 et 80 mm respectivement chez *F. hepatica*, *F. gigantica* et *F. magna* (Tableau 1) (Foreyt & Todd, 1976 ; Shaldoum et al. 2015). *F. gigantica* est plus effilée que *F. hepatica* alors que *F. magna* est la plus grande espèce du genre.

Les œufs de *Fasciola* sont ovoïdes, operculés et de couleur jaune. Leurs tailles diffèrent légèrement d'une espèce à une autre (Tableau 1) (Rokni 2014 ; Seah 2014 ; Ibrahim 2017 ; Howell & Williams 2020).



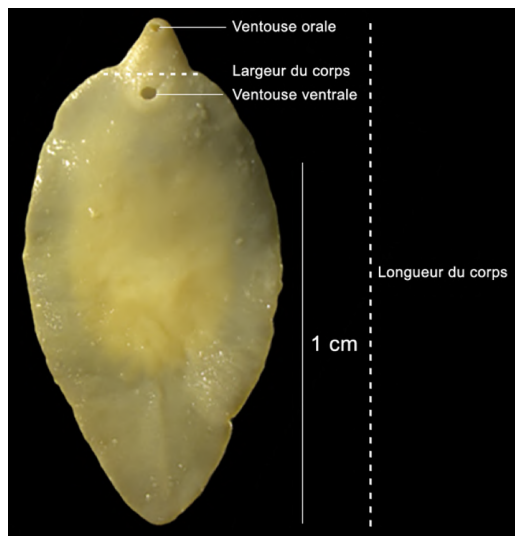


Figure 1. Adulte de *Fasciola hepatica* sous une loupe (Ines Hammami ©)

Œuf			Adulte		
Espèce	Longueur (µm)	Référence	Longueur (mm)	Largeur (mm)	Référence
<i>F. hepatica</i>	120–164	(Abrous et al. 1998)	10-30	8-13	(Shaldoum et al. 2015)
<i>F. gigantica</i>	129–204	(Valero et al. 2009)	30-50	3-12	(Hammami et al. 2023)
<i>F. magna</i>	109–175	(Swales 1935)	50-80	11–26	(Foreyt & Todd 1976)

Tableau 1. Dimensions des adultes des trois espèces de *Fasciola* et de leurs œufs respectifs

Cycle biologique

La douve du foie a un cycle hétéroxène, impliquant un escargot d'eau douce de la famille des Lymnaeidae, la limnée tronquée (*Galba truncatula*), qui est l'hôte intermédiaire (Figure 2). Les adultes de *Fasciola* peuvent vivre dans les hôtes définitifs pendant plusieurs années (Mas-Coma et al. 2009). Le cycle biologique complet est détaillé en figure 3.

Les œufs pondus par les adultes de *Fasciola* dans les canaux biliaires de l'hôte définitif sont éliminés avec les fèces ; ils demeurent inactifs jusqu'à ce que les conditions environnementales deviennent adéquates, à savoir une température supérieure à 10 °C et une hygrométrie élevée. Ils s'embryonnent alors et libèrent les premières larves de *Fasciola*, des miracidiums mobiles. Ces derniers ont une durée de vie limitée, nageant pendant environ 24 heures jusqu'à ce qu'ils trouvent un mollusque hôte intermédiaire approprié (Mas-Coma & Bargues 1997).

Après avoir atteint l'hôte intermédiaire, les miracidiums se reproduisent de manière asexuée en produisant des sporocystes ; chacun d'entre eux produit jusqu'à 200 rédies qui, à leur tour, produisent en moyenne une vingtaine de cercaires. La réplication du parasite est importante dans l'hôte intermédiaire : une limnée infestée par un seul miracidium peut excréter des centaines de cercaires par vagues, pendant plusieurs jours à plusieurs mois (Mas-Coma et al. 2001). Les cercaires libérées dans le milieu extérieur nagent pendant environ deux heures et se fixent ensuite sur une plante aquatique. En moins de 24 heures, elles perdent leur queue et s'enkystent sous forme de métacercaires qui sont le stade infestant de *Fasciola* spp (Krull 1941 ; Olsen 1947 ; Valero et al. 2006 ; Beesley et al. 2017 ; Andrews et al. 2021). L'hôte définitif, y compris les équidés, est infesté par l'ingestion de métacercaires (Mehmood et al. 2017 ; Kurnianto et al. 2022). Les équidés élevés dans des environnements humides à proximité d'animaux infestés sont donc particulièrement exposés à la fasciolose. La situation est la même pour l'Homme, qui peut s'infester suite à l'ingestion de cresson ou d'autres végétaux contaminés par les métacercaires (Mas-Coma et al. 2018).

Une fois ingérées par l'hôte définitif, les métacercaires traversent la muqueuse de l'intestin grêle de l'hôte et émergent dans la cavité abdominale. Les juvéniles (appelés adolescaria ou douvules) prennent près d'une semaine pour atteindre le foie. Ils migrent dans le parenchyme hépatique pendant environ six semaines, se nourrissent de sang et du parenchyme hépatique, provoquant des hémorragies, voire une fibrose hépatique si l'intensité d'infestation est élevée. Dès qu'ils atteignent les canaux biliaires, ils se fixent à leurs parois et deviennent sexuellement matures ; ils s'accouplent et pondent jusqu'à 20 000 œufs par jour.



Les œufs sont évacués avec la bile vers le duodénum et sont éliminés avec les fèces (Williams et al. 2014 ; Moazeni & Ahmadi 2016 ; Beesley et al. 2017 ; Andrews et al. 2021).



Figure 2. *Galba truncatula*, principal hôte intermédiaire de *Fasciola hepatica* (Ines Hammami ©)

Fasciola hepatica atteint rarement la maturité sexuelle chez les équidés en raison de leur résistance partielle à ce parasite (Nansen et al. 1975 ; Alves et al. 1988). La période prépatente peut être plus longue que chez les autres espèces d'hôtes, voire les œufs peuvent ne jamais être excrétés dans les fèces (Grelck et al. 1977 ; Soulé et al. 1989).

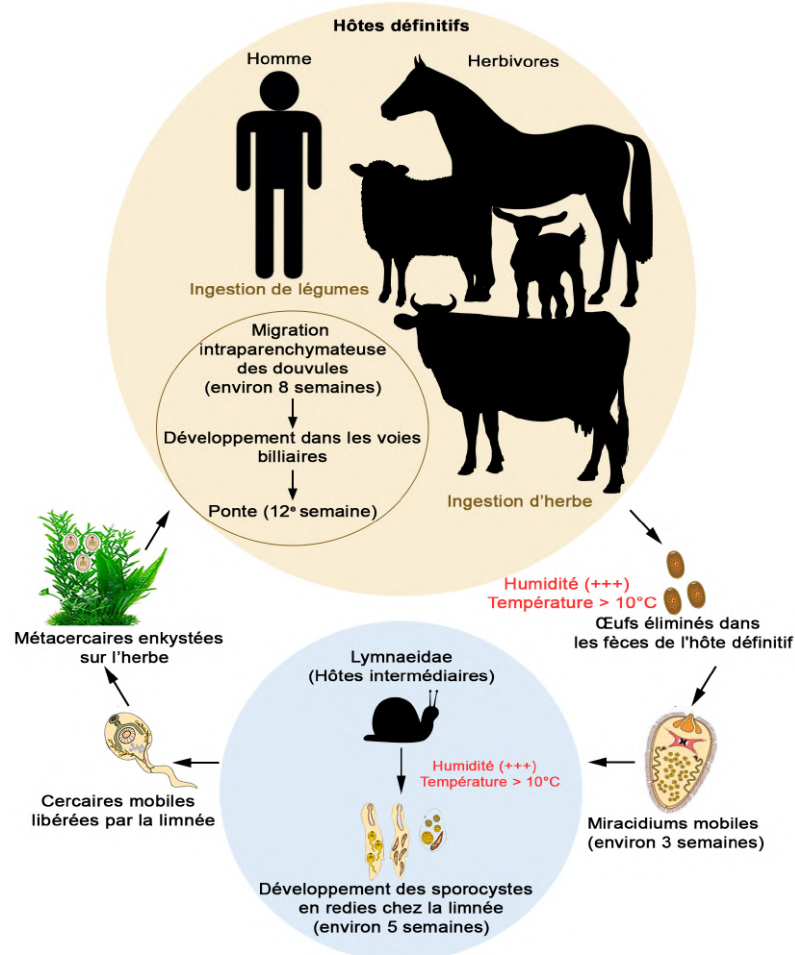


Figure 3. Cycle biologique de *Fasciola* spp. (Ines Hammami ©)



Importance de la fasciolose équine

À notre connaissance, aucune étude n'a estimé l'importance de la fasciolose chez les équidés. Or, la fasciolose représente une menace pour la santé des équidés, en particulier ceux qui sont élevés dans des environnements humides ou avec des ruminants, qui sont plus sensibles à la fasciolose, notamment les ovins et les bovins. Les équidés infestés présentent une diminution de leurs performances en tant qu'animaux de trait et de sport.

ÉPIDÉMIOLOGIE DE LA FASCIULOSE DES ÉQUIDÉS

Bien qu'ils soient moins sensibles à l'infestation que les ruminants, toutes les espèces d'équidés, de tout âge, peuvent être affectées par la fasciolose (Howell *et al.* 2020 ; Almatar 2022). La maladie est connue chez les chevaux depuis deux siècles (Galli-Valerio 1893). L'infestation par la douve du foie chez ces animaux a été rapportée dans plusieurs pays, tels que l'Irlande (Quigley *et al.* 2017), le Royaume-Uni (Howell *et al.* 2020), l'Égypte (Haridy *et al.* 2002), l'Uruguay (Bargues *et al.* 2017), l'Argentine (Mera Y Sierra *et al.* 2009), l'Australie (Bucknell *et al.* 1995), où la prévalence ne dépasse pas les 10 %. Au Chili, une étude a estimé la prévalence d'infestation des chevaux dans les zones endémiques de fasciolose humaine à 13,5 %, ce qui est, à notre connaissance, la prévalence la plus élevée jamais rapportée chez les équidés (Apt *et al.* 1993). Les chevaux ont une certaine résistance à la fasciolose, ce qui fait que les douves atteignent rarement la maturité sexuelle. Cependant, un petit nombre d'entre elles peuvent atteindre le foie et les voies biliaires et engendrer une forme chronique de fasciolose (Nansen *et al.* 1975 ; Alves *et al.* 1988). Des études expérimentales ont montré que les chevaux présentent une résistance prononcée à l'établissement d'une infestation par *Fasciola* : suite à l'administration par voie orale d'environ 800 métacercaires, seulement un cheval sur dix était infesté (Nansen *et al.* 1975 ; Alves *et al.* 1988).

Contrairement aux chevaux, les ânes sont des hôtes plus réceptifs à la fasciolose. En effet, une étude paléoparasitologique a montré la présence d'œufs de *F. hepatica* dans les paléofèces de l'onagre de Perse (*Equus hemionus onager*), datant de l'empire sassanide (224-651 apr. J.-C.) (Askari *et al.* 2018) de l'ancien Iran, sur le site archéologique de Chehrehabad. Aujourd'hui, la prévalence de l'infestation chez les ânes varie selon les pays. Elle est faible en Irak (4,1 %) (Atia 2008) ; en Turquie, elle atteint 16,13 % dans la région centrale de la mer Noire (Umur & Açici 2009) tandis que, dans la région d'Ankara, elle est d'environ 2 % (Soykan & Oge 2012). La même tendance est observée en Égypte, où les taux de prévalence vont de 0,37 % à 17,6 %, respectivement dans les régions d'Assiout, de Gizeh et de Zagazig (Khalifa *et al.* 1988; Badawy *et al.* 2014). La fasciolose chez les ânes en Éthiopie est beaucoup plus répandue et la prévalence atteint 80 % chez les animaux de trait (Getachew *et al.* 2010 a), constituant la prévalence la plus élevée rapportée dans toutes les études réalisées chez ces animaux.

L'infestation par *F. hepatica* chez les ânes a aussi été rapportée dans d'autres pays, comme le Maroc (Pandey 1983), l'Argentine (Mera Y Sierra *et al.* 2009), le Mexique (Collins 1961) et la Bolivie (Valero *et al.* 2001). Les ânes sont signalés comme un réservoir de l'infestation humaine par *F. hepatica* dans les zones d'endémie comme la Bolivie et l'Égypte (Valero & Mas-Coma 2000 ; Haridy *et al.* 2002). À la différence des chevaux, les ânes peuvent développer une forme aiguë ou subaiguë de fasciolose (Mera Y Sierra *et al.* 2020).

L'infestation des mulets par la douve du foie n'a fait l'objet que de travaux très limités. L'examen coprologique a révélé une prévalence de 30,3 % dans la province de Mendoza en Argentine (Mera Y Sierra *et al.* 2020) et de 19,3 % dans la région centrale de la mer Noire en Turquie (Acici *et al.* 2013). Les poneys sont également naturellement infestés par *F. hepatica* et ils sont signalés comme expérimentalement sensibles (Owen 1977 ; Grelck *et al.* 1977 ; Quigley *et al.* 2017 ; Howell *et al.* 2020).

Le rôle des mulets et des poneys dans la transmission de la fasciolose et leur rôle épidémiologique en tant que réservoirs d'infestation humaine, ainsi que la pathogénicité des espèces de *Fasciola* chez eux, restent largement inexplorés.

La cohabitation des équidés avec des ovins et des bovins présente un facteur de risque important à leur infestation par la douve du foie (Williams & Hodgkinson 2017). Comme tous les hôtes définitifs, les équidés sont infestés principalement lorsqu'ils paissent dans des pâtures contenant des plantes contaminées par des métacercaires. Ces animaux sont aussi indirectement infestés après consommation de fourrages verts provenant de régions contaminées (Mehmood *et al.* 2017; Kurnianto *et al.* 2022).

SYMPTÔMES DE LA FASCIULOSE CHEZ LES ÉQUIDÉS

Les équidés développent trois formes cliniques de la fasciolose : aiguë, subaiguë et chronique (Almatar 2022). Comme chez les autres espèces, la gravité des symptômes dépend du nombre de douves qui atteignent les voies biliaires ainsi que du degré de sensibilité de l'animal vis-à-vis du parasite. La forme aiguë se développe chez les ânes et les poneys et se termine le plus souvent par la mort de l'animal. Les formes à chroniques se voient essentiellement chez les chevaux et, à un moindre degré, chez les ânes. Ces derniers sont dans la plupart des cas des porteurs asymptomatiques et jouent le rôle de réservoirs en excréant les œufs dans leurs fèces pendant une longue période (Getachew *et al.* 2010 b ; Almatar 2022). Cependant, très peu de *F. hepatica* immatures atteignent le foie en provoquant une forme subclinique ou chronique, étant donné que le système immunitaire des équidés parvient à éliminer les douves immatures à des stades précoces (Nansen *et al.* 1975; Raftery *et al.* 2017).



Les signes cliniques de la fasciolose se manifestent fréquemment par une léthargie et une perte de poids. L'hyporexie, la baisse des performances, la fièvre, les coliques avec alternance de constipation et de diarrhée, l'ictère ainsi que l'auto-auscultation sont des signes moins fréquemment signalés. Les animaux infestés peuvent parfois présenter une anémie et un pelage piqué et terne (Kaplan 2001 ; Howell *et al.* 2020 ; Almatar 2022).

Les examens biochimiques sanguins peuvent révéler une augmentation des enzymes hépatiques chez les animaux infestés, en particulier de la gamma-glutamyl transférase (GGT) et, dans quelques cas, de la glutamate déshydrogénase (GLDH) (Raftery *et al.* 2017 ; Howell *et al.* 2020 ; Almatar 2022). Chez un poney hongre, l'examen du sang et du liquide péritonéal a révélé la présence d'une hyperéosinophilie, des biopsies du foie confirmant la présence d'une cholangiohépatite éosinophile d'origine parasitaire primaire (Raftery *et al.* 2017).

LÉSIONS DE LA FASCILOSE CHEZ LES ÉQUIDÉS

Les premiers symptômes observés chez les animaux fortement infestés par *Fasciola* sont l'anémie et probablement un subictère. À l'autopsie, l'hypertrophie de la paroi des voies biliaires et la présence de douves sont les constatations les plus fréquentes. On peut observer également que le foie est décoloré, atrophié ou hypertrophié, fibrosé, cirrhoté, avec une surface séreuse irrégulière (Olonde 2015).

Dans la cavité abdominale, on note un liquide séro-hémorragique avec présence de douves adultes baignant dans le liquide péritonéal. Pendant la coupe, des trématodes immatures et adultes sont trouvés dans les canaux biliaires (Raftery *et al.* 2017 ; Howell *et al.* 2020). En traversant le parenchyme hépatique, les larves de *F. hepatica* induisent une hépatite traumatique, notamment si la migration est synchrone. En outre, en cas d'infestation importante, une cholangiohépatite sévère peut se développer (Nansen *et al.* 1975 ; Raftery *et al.* 2017 ; Almatar 2022). Sur le plan morphologique, il s'agit d'une fibrose hépatique chronique, diffuse et sévère avec dégénérescence hépatocellulaire (Howell *et al.* 2020). En Éthiopie, l'examen macroscopique et histopathologique d'un âne atteint de fasciolose a révélé une fibrose de la grande zone portale du foie avec une hypertrophie des canaux biliaires (Getachew *et al.* 2010 a).

PRÉVENTION ET TRAITEMENT DE LA FASCILOSE DES ÉQUIDÉS

Les mesures préventives à appliquer chez les équidés rejoignent celles mises en œuvre chez les ruminants. Il s'agit tout d'abord d'utiliser des tests de diagnostic sensibles et spécifiques pour la détection de l'infestation par *Fasciola* (Castro-Hermida *et al.* 2021 ; Almatar 2022).

Ensuite, il faut tarir les sources des œufs de *F. hepatica*, c'est-à-dire traiter les ruminants sources d'infestations selon un programme préétabli prenant en considération l'épidémiologie locale de la fasciolose. Cette mesure permet de réduire de manière significative la prévalence d'infestation des hôtes intermédiaires présents dans la région et, par conséquent, les risques d'infestation des équidés. Il faut éviter que ces derniers paissent dans des pâtures fascioligènes qui, bien évidemment, doivent être identifiées à l'avance. Enfin, il est important de réduire les populations de limnées, hôtes intermédiaires, dans les zones de pâturage. Il faut éviter de placer les équidés dans des zones humides, surtout si des ruminants y sont présents ou y ont préalablement séjourné (Quigley *et al.* 2017 ; Howell *et al.* 2020 ; Castro-Hermida *et al.* 2021 ; Almatar 2022 ; Maitland-Stuart 2022). Il n'est pas nécessaire de traiter les chevaux de façon préventive avec un douvicide comme il est d'usage pour les ruminants, sauf s'il s'agit d'une région avec des risques d'infestation élevés.

Étant donné la faible prévalence de cette parasitose et son faible impact sanitaire et économique, aucun fasciolicide n'a d'AMM pour les équidés en France. Néanmoins, quelques molécules peuvent être administrées hors AMM aux équidés. Ces restrictions sont mises en évidence puisqu'aucun médicament n'a été homologué pour la fasciolose équine et que la plupart des fasciolicides disponibles sur le marché sont plus ou moins efficaces contre les différents stades de *F. hepatica* (Castro-Hermida *et al.* 2021). Le triclabendazole est la molécule de choix pour le contrôle et le traitement de la fasciolose chez les chevaux et les ânes (Tableau 2). Cette molécule est active contre les deux stades de *Fasciola*, les douves immatures et adultes, avec un taux de guérison de 100 %. Cependant, une résistance à cette molécule peut être observée lors d'une utilisation excessive (Howell *et al.* 2020 ; Castro-Hermida *et al.* 2021 ; Maitland-Stuart 2022). L'albendazole est également indiqué pour le traitement de la fasciolose équine (Tableau 2). Cette molécule a une action limitée par rapport au triclabendazole, car elle est uniquement adulticide (Sabourin *et al.* 2018).

Chez les équidés, le closantel a montré une efficacité de 98,7 % pour éliminer les douves âgées de plus de 4 semaines et retarder la ponte. Il est prescrit à la posologie de 10 à 20 mg/kg *per os* (Tableau 2). Cette molécule est potentiellement toxique pour les chevaux lors d'une utilisation inappropriée, comme le surdosage ou l'administration à des chevaux non ciblés (Fischer & Stoye 1983 ; Howell *et al.* 2020 ; Almatar 2022). D'autres molécules ayant une moindre efficacité peuvent être administrées, telles que le nitroxylnil et l'oxyclosanide (Owen 1977 ; Howell *et al.* 2020 ; Almatar 2022).



Ces médicaments ne doivent être administrés que suite à la confirmation d'un diagnostic sérologique, car une coproscopie négative n'infirmes pas la suspicion chez le cheval, comme indiqué plus haut.

Molécule (Nom déposé)	Posologie (mg/kg)	Voie	Rythme	Stade de douve ciblé	Observations
Albendazole (Valbazen ND, Dalben ND...)	15	PO	-	À partir de 12 semaines	Hors AMM
Triclabendazole (Fasinex®, Triclaben®...)	10-15	PO	1 seule dose	À partir de 2 semaines	Hors AMM
Closantel (Flukiver ND)	10	PO	2 doses à 2 mois d'intervalle	À partir de 6-8 semaines	Hors AMM
Nitroxynil (Dovenix ND)	7	SC	1 seule dose	À partir de 6-8 semaines	Hors AMM
Oxyclosanide (Zanil ND, Douvistome ND)	10	PO	2 doses à 8 à 10 semaines d'intervalle	À partir de 8-10 semaines	Hors AMM

Tableau 2. Fasciolicides indiqués chez les équidés

Il est important d'utiliser les médicaments avec une grande prudence et sous surveillance vétérinaire pour diminuer les risques de résistance des parasites vis-à-vis des anthelminthiques et limiter les intoxications chez les équidés. De plus, il est recommandé d'alterner les fasciolicides en utilisant des médicaments ayant des mécanismes d'action différents, puisque l'utilisation répétée d'une seule molécule sur une période prolongée favorise la sélection de gènes de résistance (Fischer & Stoye 1983 ; Almatar 2022).

CONCLUSION

La fasciolose équine est très répandue dans de nombreux pays du monde. Les travaux menés sur cette parasitose ont révélé des degrés d'infestations variables selon les espèces d'équidés, les ânes étant beaucoup plus réceptifs que les chevaux. D'autre part, ces recherches ont mis en évidence le risque zoonotique présenté par ces animaux, qui peuvent constituer un réservoir de la fasciolose humaine. Une bonne gestion des équins, placés à l'écart des zones humides, et un protocole de traitement approprié sont recommandés pour minimiser l'impact de la fasciolose équine.

CONFLITS D'INTÉRÊTS

Les auteurs déclarent qu'ils n'ont aucun conflit d'intérêts.

RÉFÉRENCES

- Abrous M, Comes AM, Gasnier N, Rondelaud D, Dreyfuss G, Chauvin A et al. Morphological variability in *Fasciola hepatica* eggs in ruminants, rodents and lagomorphs. *Journal of Helminthology*. 1998; 72: 313–317.
- Acici M, Bolukbas CS, Gurler AT, Umur S, Buyuktanir O. Seroprevalence of Fasciolosis in Equines of the Black Sea Region, Turkey. *Journal of Equine Veterinary Science*. 2013; 33: 62-66.
- Alba A, Grech-Angelini S, Vázquez AA, Alda P, Blin Q, Lemmonier L et al. Fasciolosis in the Mediterranean island of Corsica (France): Insights from epidemiological and malacological investigations. *Food and Waterborne Parasitology*. 2023; 30.
- Almatar R. Equine fasciolosis: a literature review. 2022. Thèse en médecine vétérinaire. Université de Médecine Vétérinaire de Vienne.
- Alves RM, van Rensburg LJ, van Wyk JA. *Fasciola* in horses in the Republic of South Africa: a single natural case of *Fasciola hepatica* and the failure to infest ten horses either with *F. hepatica* or *Fasciola gigantica*. *The Onderstepoort Journal of Veterinary Research*. 1988; 55: 157-163.
- Andrews SJ, Cwiklinski K, Dalton JP. *The Discovery of Fasciola hepatica and its Life Cycle*, 2nd Editio CABI (ed), 2021.
- Apt W, Aguilera X, Vega F, Alcaño H, Zulantay I, Apt P et al. Prevalencia de fascioliasis en humanos, caballos, cerdos y conejos silvestres, en tres provincias de Chile. *Boletín de la Oficina Sanitaria Panamericana*. 1993; 115: 405-414.
- Askari Z, Mas-Coma S, Bouwman AS, Boenke N, Stöllner T, Aali A et al. *Fasciola hepatica* eggs in paleofaeces of the Persian onager *Equus hemionus onager*, a donkey from Chehrabad archaeological site, dating back to the Sassanid Empire (224–651 AD), in ancient Iran *Infection, Genetics and Evolution*. 2018; 62, 233-243.
- Atia AH. Prevalence of *Fasciola* sp. Infection in donkeys in Baghdad, Iraq Al- Taqani. *Journal of Techniques*. 2008; 21(3): 173-178.
- Badawy A, Abouzaid N, Merwad A. Occurrence of zoonotic fascioliasis in donkeys in Egypt with emphasis on PCR-RFLP of



- 28S rRNA gene. *Revue de Médecine Vétérinaire*. 2014 ; 165 : 167-171.
- Bargues MD, Gayo V, Sanchis J, Artigas P, Khoubbane M, Birriel S *et al.* DNA multigene characterization of *Fasciola hepatica* and *Lymnaea neotropica* and its fascioliasis transmission capacity in Uruguay, with historical correlation, human report review and infection risk analysis. *PLoS Neglected Tropical Diseases*. 2017; 11(2): 1-33.
 - Beesley NJ, Caminade C, Charlier J, Flynn RJ, Hodgkinson JE, Martinez-Moreno A *et al.* *Fasciola* and fasciolosis in ruminants in Europe: Identifying research needs. *Transboundary and Emerging Diseases*. 2018; 65: 199-216.
 - Beesley NJ, Williams DJL, Paterson S, Hodgkinson J. *Fasciola hepatica* demonstrates high levels of genetic diversity, a lack of population structure and high gene flow: possible implications for drug resistance. *International Journal for Parasitology*. 2017; 47: 11-20.
 - Bucknell DG, Gasser RB, Beveridge I. The prevalence and epidemiology of gastrointestinal parasites of horses in Victoria, Australia. *International Journal for Parasitology*. 1995; 25: 711-724.
 - Castro-Hermida JA, González-Warleta M, Martínez-Sernández V, Ubeira FM, Mezo M. Current Challenges for Fasciolicide Treatment in Ruminant Livestock. *Trends in Parasitology*. 2021; 37: 430-444.
 - Collins DR. Fascioliasis in a mexican burro ournal of the American Veterinary Medical Association. 1961; 139, 1321–3.
 - Evack JG, Schmidt RS, Boltryk SD, Voss TS, Batil AA, Ngandolo BN *et al.* Molecular Confirmation of a *Fasciola Gigantica* × *Fasciola Hepatica* Hybrid in a Chadian Bovine. *Journal of Parasitology*. 2020; 106(2): 316-322.
 - Fischer K, Stoye M. Occurrence, importance and control of *Fasciola hepatica* infections in horses. *Fortschritte der Vet*. 1983; 37: 268-279.
 - Foreyt WJ, Todd AC. Development of the large American liver fluke, *Fascioloides magna*, in white-tailed deer, cattle, and sheep. *The Journal of parasitology*. 1976; 62: 26-32.
 - Galli-Valerio B. Lésions déterminées par la *Fasciola hepatica* chez le cheval *Archivio per le Scienze Mediche*. 1893 ; 9 : 173.
 - Gayo V, Cuervo P, Rosadilla D, Birriel S, Dell’Oca L, Trelles A *et al.* Natural *Fasciola hepatica* infection in nutria (*Myocastor coypus*) in uruguay. *Journal of Zoo and Wildlife Medicine*. 2011; 42: 354-356.
 - Getachew M, Innocent G, Trawford A, Reid SW, Love S. Epidemiological features of fasciolosis in working donkeys in Ethiopia. *Veterinary Parasitology*. 2010 a; 169: 335-339.
 - Getachew M, Trawford A, Feseha G, Reid SW. Gastrointestinal parasites of working donkeys of Ethiopia. *Tropical Animal Health and Production*. 2010 b; 42: 27-33.
 - Grelck H, Hörchner F, Wöhrh H. Experimental infection of horses with *Fasciola hepatica*. *Berliner und Münchener tierärztliche Wochenschrift*. 1977; 90: 371–373.
 - Hammami I, Ciuca L, Maurelli MP, Rihab M, Limam R, Rjeibi MR *et al.* First morphometric and molecular characterization of *Fasciola* spp. in Northwest Tunisia. *Parasitology Research*. 2023; 122(11):2467-2476.
 - Haridy FM, Morsy TA, Gawish NI, Antonios TN, Abdel Gawad AGE. The potential reservoir role of donkeys and horses in zoonotic fascioliasis in Gharbia Governorate, Egypt. *Journal of the Egyptian Society of Parasitology*. 2002; 32: 561-70.
 - Howell AK, Malalana F, Beesley NJ, Hodgkinson JE, Rhodes H, Sekiya M *et al.* *Fasciola hepatica* in UK horses. *Equine Veterinary Journal*. 2020; 52: 194-199
 - Howell AK, Williams DJL. The Epidemiology and Control of Liver Flukes in Cattle and Sheep. *Veterinary Clinics of North America - Food Animal Practice*. 2020; 36: 109-123.
 - Hughes DL. Trematodes, excluding schistosomes with special emphasis on *Fasciola*. *Current topics in microbiology and immunology*. 1985; 120: 241-260.
 - Ibrahim N. Fascioliasis: Systematic Review. *Advances in Biological Research*. 2017; 11: 278-285.
 - Itagaki T, Hayashi K, Ohari Y. The causative agents of fascioliasis in animals and humans: Parthenogenetic *Fasciola* in Asia and other regions *Infection. Genetics and Evolution*. 2022; 99: 105248.
 - Juhász A, Stothard JR. The giant liver fluke in Europe: A review of *Fascioloides magna* within cervids and livestock with considerations on an expanding snail-fluke transmission risk, 1st ed. 2023.
 - Kaplan RM. *Fasciola hepatica*: a review of the economic impact in cattle and considerations for control. *Veterinary Therapeutics*. 2001; 2: 40-50.
 - Khalifa R, Monib EM, Mandour A *et al.* A study on the parasites infecting equines in Assuit governorate. *Assiut Vet Med J*. 1988; 20: 67-74.
 - Krull WH. The number of cercariae of *Fasciola hepatica* developing in snails infected with a single miracidium. *Proceedings of the Helminthological Society of Washington*. 1941; 8: 55-58.
 - Kurnianto H, Ramanoon SZ, Aziz NAA, Indarjulianto S. Prevalence, risk factors, and infection intensity of fasciolosis in dairy cattle in Boyolali, Indonesia. *Veterinary World*. 2022; 15: 1438-1448.
 - Maitland-Stuart S. Prevalence and associated risk factors of trematode infections in equids from selected practices in Gauteng, South Africa. *University of Pretoria* 2022.
 - Mas-Coma S, Bargues MD. Human Liver Flukes: a Review *Research and Reviews in Parasitology. Parasitology*. 1997; 57:145-218.
 - Mas-Coma S, Bargues MD, Valero MA. Human fascioliasis infection sources, their diversity, incidence factors, analytical methods and prevention measures. *Parasitology*. 2018; 145: 1665-1699.
 - Mas-Coma S, Buchon P, Funatsu IR, Angles R, Mas-Bargues C, Artigas P *et al.* Donkey Fascioliasis Within a One Health Control Action: Transmission Capacity, Field Epidemiology, and Reservoir Role in a Human Hyperendemic Area *Frontiers. Veterinary Science*. 2020; 7: 1-17.
 - Mas-Coma S, Funatsu IR, Bargues MD. *Fasciola hepatica* and lymnaeid snails occurring at very high altitude in South America. *Parasitology*. 2001; 123: S115-S127.
 - Mas-Coma S, Valero MA, Bargues MD. Chapter 2 *Fasciola*, Lymnaeids and Human Fascioliasis, with a Global Overview on Disease Transmission, Epidemiology, Evolutionary Genetics, Molecular Epidemiology and Control. *Advances in Parasitology*. 2009; 69: 41-146.
 - Mehmood K, Zhang H, Sabir AJ, Abbas RZ, Ijaz M, Durrani AZ *et al.* A review on epidemiology, global prevalence and eco-



nomical losses of fasciolosis in ruminants. *Microbial Pathogenesis*. 2017; 109: 253-262.

- Mera Y Sierra R, Artigas P, Cuervo P, Deis E, Sidoti L, Mas-Coma S. Fascioliasis transmission by *Lymnaea neotropica* confirmed by nuclear rDNA and mtDNA sequencing in Argentina. *Veterinary Parasitology*. 2009; 166: 73-79.
- Mera Y Sierra R, Neira G, Bargues MD, Cuervo PF, Artigas P, Logarzo L et al. Equines as reservoirs of human fascioliasis: Transmission capacity, epidemiology and pathogenicity in *Fasciola hepatica* -infected mules. *Journal of Helminthology*. 2020; 94:e189.
- Moazeni M, Ahmadi A. Controversial aspects of the life cycle of *Fasciola hepatica*. *Experimental Parasitology*. 2016; 169: 81-89.
- Nansen P, Andersen S, Hesselholt M. Experimental infection of the horse with *Fasciola hepatica*. *Experimental parasitology*. 1975; 37: 15-19.
- Olonde B. Intérêt de l'analyse coproscopique pour le suivi des infestations parasitaires digestives des chevaux. 2015. Thèse en médecine vétérinaire. École Nationale Vétérinaire d'Alfort.
- Olsen OW. Longevity of metacercariae of *Fasciola hepatica* on pastures in the upper coastal region of Texas and its relationship to liver fluke control. *The Journal of Parasitology*. 1947; 33, 36-42.
- Owen JM. Liver fluke infection in horses and ponies. *Equine Vet J*. 1977; 9: 29-31.
- Pandey VS. Observations on *Fasciola hepatica* in donkeys from Morocco. *Annals of Tropical Medicine & Parasitology*. 1983; 77: 159-162.
- Raftery AG, Berman KG, Sutton DGM. Severe eosinophilic cholangiohepatitis due to fluke infestation in a pony in Scotland. *Equine Veterinary Education*. 2017; 29: 196-201.
- Rokni MB. Helminth-Trematode: *Fasciola hepatica* and *Fasciola gigantica*. *Encyclopedia of Food Safety*. 2014; 2: 140-145.
- Sabourin E, Alda P, Vázquez A, Hurtrez-boussès S, Vittecoq M. Impact of Human Activities on Fasciolosis Transmission. *Trends in Parasitology*. 2018; 1-13.
- Seah SKK. Digenetic trematodes. In: *Advances in Experimental Medicine and Biology*. 2014; 766: 87-104.
- Shaldoum FM, Muhammad AA, Sadek AG, Yassin MK, Elmadawy AO, Gobaara IM. Advanced and classical diagnosis of *Fasciola* spp. in Egypt. *Journal of American Science*. 2015; 11:

1545-1003.

- Soulé C, Boulard C, Levieux D, Barnouin J, Plateau E. Fasciolose équine expérimentale : évolution des paramètres sérologiques, enzymatiques et parasitaires. *Annales de Recherches Vétérinaires*. 1989 ; 20 : 295-307.
- Soulsby EJJ. *Helminthes, Arthropods and protozoa of domesticated Animals*. Seventh edition, Balliere Tindall, London, UK, 40-52, 1982.
- Soykan E, Oge H. The prevalence of liver trematodes in equines in different cities of Turkey. *Türkiye Parazitoloji Derneği*. 2012; 36: 152-155.
- Swales WE. The Life Cycle of *Fascioloides magna* (Bassi 1875), the Large Liver Fluke of Ruminants, in Canada. With Observations on the Bionomics of the Larval Stages and the Intermediate Hosts, Pathology of *Fascioloidiasis magna*, and Control Measures. *Canad. J. Res.* 1935; 12: 177-215.
- Umur S, Açıci M. A survey on helminth infections of equines in the Central Black Sea region, Turkey. *Turkish Journal of Veterinary and Animal Sciences*. 2009; 33: 373-378.
- Valero M, Darce N, Panova M, Mas-Coma S. Relationships between host species and morphometric patterns in *Fasciola hepatica* adults and eggs from the northern Bolivian Altiplano hyperendemic region. *Veterinary Parasitology*. 2001; 102, 85-100.
- Valero MA, De Renzi M, Panova M, Garcia-Bodelon MA, Periago M V, Ordoñez D et al. Crowding effect on adult growth, pre-patent period and egg shedding of *Fasciola hepatica*. *Parasitology*. 2006; 133: 453-463.
- Valero MA, Mas-Coma S. Comparative infectivity of *Fasciola hepatica* metacercariae from isolates of the main and secondary reservoir animal host species in the Bolivian Altiplano high human endemic region. *Folia Parasitologica*. 2000; 47: 17-22.
- Valero MA, Perez-Crespo I, Periago MV, Khoubbane M, Mas-Coma S. Fluke egg characteristics for the diagnosis of human and animal fascioliasis by *Fasciola hepatica* and *F. gigantica*. *Acta Tropica*. 2009; 111: 150-159.
- Williams DJL, Hodgkinson JE. Fasciolosis in horses: A neglected, re-emerging disease. *Equine Veterinary Education*. 2017; 29: 202-204.
- Williams DJL, Howell A, Graham-Brown J, Kamaludeen J, Smith D. Liver fluke - An overview for practitioners. *Cattle Practice*. 2014; 22: 238-244.

